



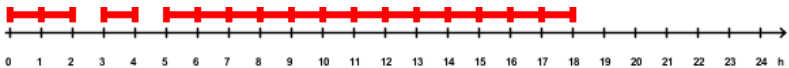
SRA24[®] Informe de análisis

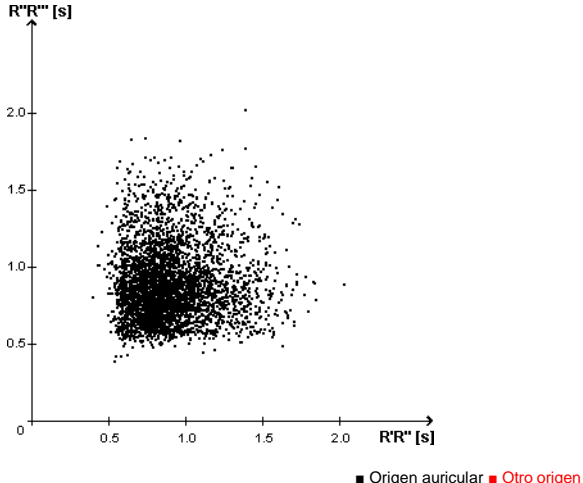
Detección de fibrilación auricular

Hospital.....
Dirección.....
Contacto.....

Informe creado el: 21.06.2018 a las 10:54
Fecha de la prueba: 21.06.2018

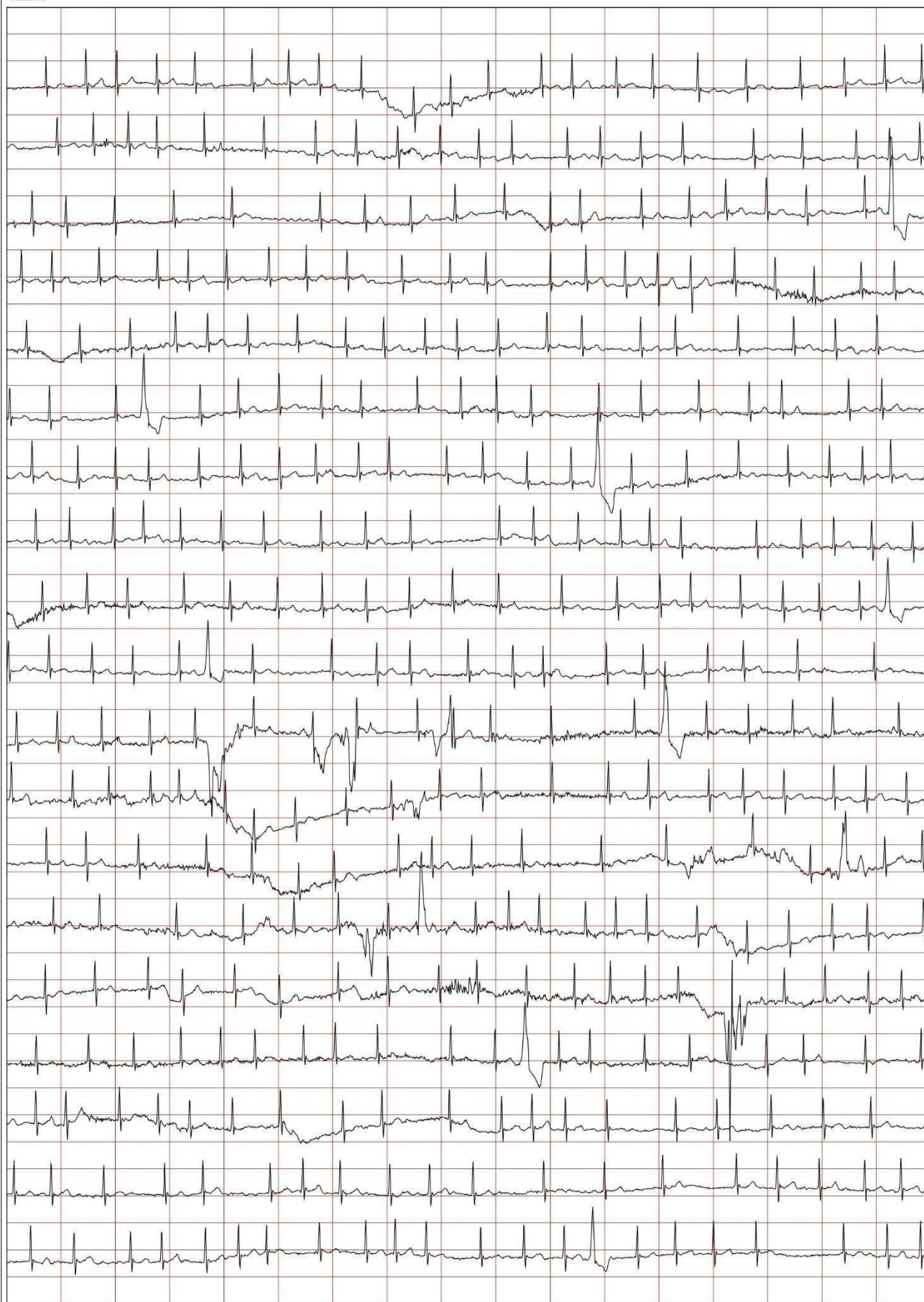
Identificación del paciente	-
Número de paciente	12345678
Edad	66 años
Género	Mujer
Comentario	-

SRA24 [®] – Resultado del análisis [Número de horas]	16	Indicios significativos de fibrilación auricular aguda ()
	0	No hay indicios significativos de fibrilación auricular aguda ()
	4	No evaluable
Curso temporal		

Lorenz Plot (Representación gráfica de la dinámica de la frecuencia cardíaca)		
	<p>- Sólo disponible en caso de indicios de fibrilación auricular manifiesta</p>	<p>Hora: 1 / Señal: 1</p> <p>Iniciar Visor ECG</p>

Canal 1

0:22:13



Canal 2

0:22:13

